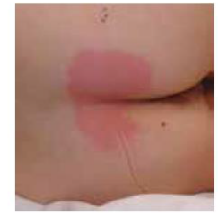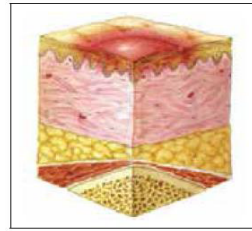


# STADIAZIONE NPUAP EPUAP PPIA 2014

- **CATEGORIA/STADIO I - ERITEMA NON SBIANCABILE**

Cute intatta con rossore non sbiancabile di una zona localizzata solitamente su una prominenza ossea. La cute pigmentata di scuro può non avere uno sbiancamento visibile; il suo colore può differire dalla zona circostante.

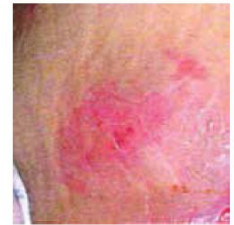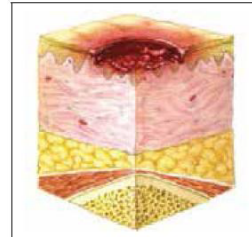
L'area può essere dolorosa, solida, morbida, più calda o più fredda rispetto al tessuto adiacente. La Categoria/Stadio I può essere difficile da rilevare nei soggetti con tonalità di pelle scura. Può indicare persone "a rischio" (un segno foriero di rischio).



- **CATEGORIA/STADIO II - PERDITA CUTANEA A SPESSORE PARZIALE**

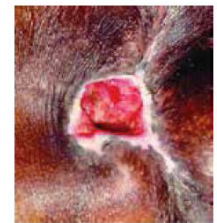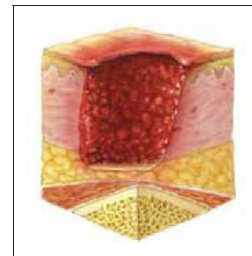
Perdita di spessore parziale del derma che si presenta come un'ulcera aperta superficiale con un letto della ferita rosso rosa, senza tessuto devitalizzato (slough). Può anche presentarsi come una vescica intatta o aperta/rotta piena di siero. Si presenta come un'ulcera superficiale lucida o secca senza tessuto devitalizzato (slough) o ecchimosi\* Questa Categoria/Stadio non deve essere usata per descrivere lacerazioni cutanee, ustioni, dermatiti perineali, macerazione o escoriazioni.

*\*L'ecchimosi indica una sospetta lesione dei tessuti profondi.*



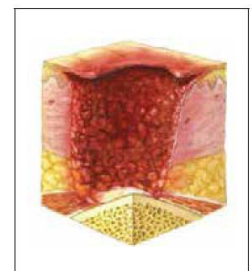
- **CATEGORIA/STADIO III - PERDITA CUTANEA A SPESSORE TOTALE**

Perdita di tessuto a spessore totale. Il grasso sottocutaneo può essere visibile ma le ossa, i tendini o i muscoli non sono esposti. Il tessuto devitalizzato (slough) può essere presente, ma non oscura la profondità della perdita di tessuto. Può includere sottominature e tunnelizzazioni. La profondità della Categoria/Stadio III delle ulcere da pressione varia in base alla posizione anatomica. Il ponte del naso, l'orecchio, l'occipite e i malleoli non hanno tessuto sottocutaneo e le ulcere di Categoria/Stadio III possono essere poco profonde. In contrasto, nelle aree di significativa adiposità si possono sviluppare ulcere da pressione estremamente profonde di Categoria/Stadio III. Le ossa/tendini non sono visibili o direttamente palpabili.



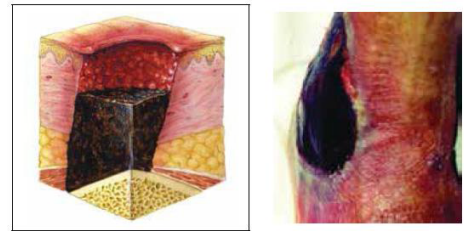
- **CATEGORIA/STADIO IV: PERDITA DI TESSUTO A SPESSORE TOTALE**

Perdita di tessuto a spessore totale con esposizione ossea, tendinea o muscolare. Il tessuto devitalizzato (slough) o l'escara possono essere presenti in alcune parti del letto della ferita. Spesso include lo scollamento e la tunnelizzazione dei tessuti. La profondità delle ulcere da pressione di Categoria/Stadio IV varia dalla posizione anatomica. Il ponte del naso, l'orecchio, l'occipite e i malleoli non hanno tessuto sottocutaneo e queste ulcere possono essere poco profonde. Le ulcere di Categoria/Stadio IV possono estendersi nel muscolo e/o nelle strutture di supporto (ad esempio, la fascia, i tendini o la capsula articolare) favorendo l'osteomielite. Le ossa/tendini sono visibili o direttamente palpabili.



- **NON STADIABILI - PROFONDITÀ SCONOSCIUTA**

Perdita di tessuto a spessore totale in cui la base dell'ulcera è coperta da tessuto devitalizzato (slough) (giallo, marrone chiaro, grigio, verde o marrone) e/o escara (marrone chiaro, marrone o nero) nel letto della ferita. Fino al momento in cui lo slough e/o l'escara non vengono rimossi per rendere visibile la base dell'ulcera, la vera profondità e pertanto la Categoria/Stadio non può essere determinata. L'escara stabile (asciutta, aderente, intatta senza eritema o fluttuanza) sui talloni serve come "copertura naturale (biologica) del corpo" e non deve essere rimossa.



- **SOSPETTO DANNO PROFONDO DEL TESSUTO - PROFONDITÀ SCONOSCIUTA**

Area localizzata di colore viola o marrone di cute intatta scolorita o flittene pieno di sangue, dovuta al danno sottostante dei tessuti molli causato dalla pressione e/o dalle forze di taglio. L'area può essere preceduta dalla presenza di tessuto doloroso, solido, pastoso, melmoso, più caldo o più freddo rispetto al tessuto adiacente.

Le lesioni del tessuto profondo possono essere difficili da rilevare negli individui con tonalità di pelle scura. L'evoluzione di questo stadio può includere una sottile vescica su un letto di ferita scuro. La ferita può evolvere ulteriormente coprendosi con un'escara sottile. L'evoluzione può essere rapida esponendo strati aggiuntivi di tessuto anche in presenza di un trattamento ottimale.

